TROMBOSIS DE VENA RENAL: HALLAZGOS EN ECO-DOPPLER

ALTA COMPLEJIDAD EN RED
Hospital El Cruce
humanizado
Dr. Néstor Carlos Kirchner

España Camila, Reascos Gonzalez Liseth Carolina, Taconi Magalí Giselle , Calomino Maria Florencia, Hinojosa Guzman Grover, Trigo Uriona Daniel.
Servicio de Diagnóstico y Tratamiento por Imágenes
Los autores declaran no tener conflicto de interés
Florencio Varela - Buenos Aires - Argentina
camiespana96@gmail.com

Presentación del caso:

Masculino de 36 años en internación postrasplante renal de donante cadavérico, con antecedente de insuficiencia renal crónica por glomerulonefritis focal y segmentaria, en diálisis peritoneal desde el año 2019. El día 25 postoperatorio presentó fiebre y oligoanuria.

Hallazgos imagenológicos:

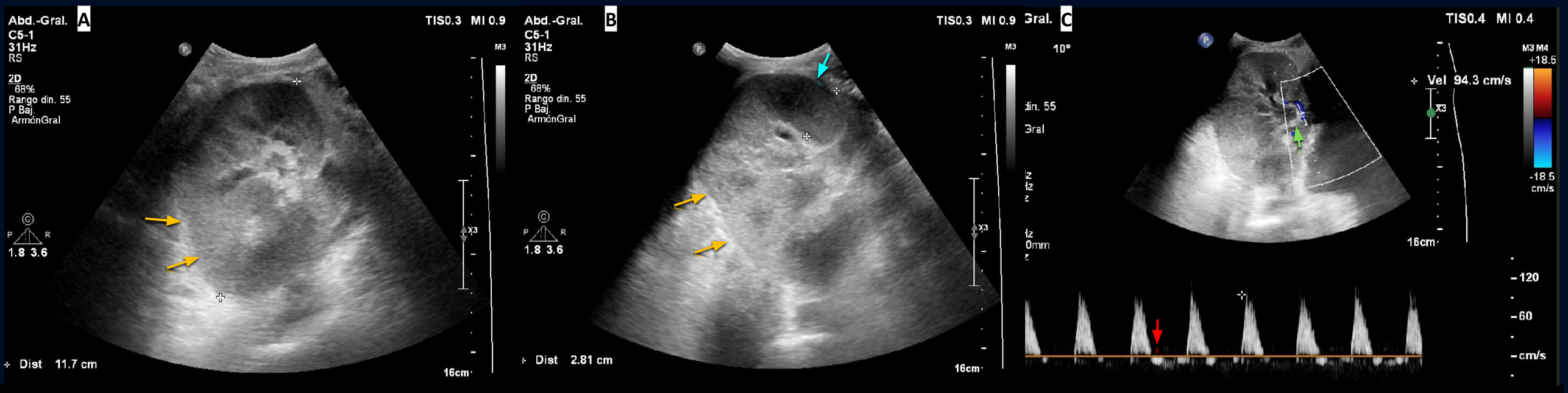

A y **B**) Ecografía Modo B: injerto renal ecogénico (→) con disminución de la diferenciación cortico-medular y aumento del espesor parenquimatoso (→). **C**) Ecografía Doppler: patrón de flujo arterial con inversión diastólica (→). Asocia ausencia flujo (→) al Doppler color y espectral a nivel de la vena renal. Hallazgos sugerentes de trombosis oclusiva total.

Discusión:

La TV del injerto renal es una complicación vascular infrecuente en el contexto del trasplante renal (0,3% - 0,6%). A pesar de su baja frecuencia, se asocia a un alto riesgo de pérdida precoz del injerto, presentándose habitualmente dentro de la 1ra semana posterior a la intervención quirúrgica. Entre los principales factores predisponentes se destacan las dificultades técnicas durante la anastomosis venosa, los episodios de hipovolemia y la compresión extrínseca de la vena renal por colecciones peri-injerto. Clínicamente la TV debe sospecharse ante la aparición brusca de oliguria o anuria, acompañada de dolor localizado y edema en la región del injerto. El mejor método diagnóstico es la ecografía Doppler, siendo los principales hallazgos: signos de congestión parenquimatosa (disminución de la diferenciación cortico-medular, con aumento o reducción de la ecogenicidad según estadío), flujo arterial con diástole invertida (signo de muy elevadas resistencias vasculares en los pequeños vasos intrarrenales o principales vasos extrarrenales) y ausencia de flujo venoso (si la trombosis es total). Es de suma importancia el diagnóstico precoz ya que hay una ventana terapéutica estrecha para realizar trombectomía, siendo la mayoría de los diagnósticos cuando la trombosis es completa y el injerto no viable requiriendo trasplantectomía por elevado riesgo de sepsis; lo sucedido con nuestro paciente.

Conclusión:

Aunque la TV renal es una complicación poco frecuente del trasplante renal, su gravedad es considerable. Por ello, resulta fundamental realizar un seguimiento ecográfico periódico del injerto, incluyendo el análisis mediante Doppler color y pulsado. Esto permite detectar de forma precoz posibles complicaciones vasculares, favoreciendo una intervención oportuna que puede ser clave para preservar la función del injerto y la vida del paciente.

Bibliografía:

- Lockhart, M. E., Smith, J. K., Kenney, P. J., & Reddy, P. (2008). Reversed diastolic flow in the renal transplant: Perioperative implications versus transplants older than 1 month. American Journal of Roentgenology, 190(3), 650–655. https://doi.org/10.2214/AJR.07.2666
- Burguera Vion, V., Sosa Barrios, R. H., & Rivera Gorrín, M. (s.f.). Ecografía Doppler y complicaciones vasculares del trasplante renal. En V. Lorenzo & J. M. López Gómez (Eds.), Nefrología al día. https://www.nefrologiaaldia.org/426
- Burguera Vion, V., Sosa Barrios, R. H., & Rivera Gorrín, M. (2021, 8 de agosto). Ecografía Doppler y complicaciones vasculares del trasplante renal. Servicio de Nefrología, Unidad de Nefrología Diagnóstica e Intervencionista, Hospital Ramón y Cajal. https://www.nefrologiaaldia.org/426
- Pérez Rubiralta, M., et al. (2022, 4 de noviembre). Trombosis de la vena renal en el injerto, o cómo aprender a dar valor a las curvas. Sociedad Española de Radiología de Urgencias (SERAU), Hospital Universitari de Bellvitge.